

# Reporte de caso clínico: síndrome de Moebius asociado al uso de misoprostol en el embarazo

*Clinical case report: Moebius syndrome associated with the use of misoprostol in pregnancy*

María Fernanda Calderón León<sup>1</sup>, Lennys Viviana Calle Morillo<sup>1</sup>, Javier Aquiles Hidalgo Acosta<sup>2</sup>

<sup>1</sup>Universidad Católica de Santiago de Guayaquil, Facultad de Ciencias Médicas, Guayaquil, Ecuador

<sup>2</sup>Hospital IESS, Portoviejo, Ecuador

## RESUMEN

El síndrome de Moebius conocido también como diplegia facial congénita o agenesia nuclear, es una enfermedad neurológica congénita poco frecuente en la que se ven afectados los núcleos de origen de los pares craneales VI y VII, impidiendo su total desarrollo. Aunque su etiología es idiopática se asocia al uso de sustancias teratógenas, tales como cocaína, talidomida, misoprostol, etc. Se describe el caso clínico de un paciente de 11 meses de edad cuya madre usó tabletas de misoprostol por vía vaginal (400 mcg), durante el primer trimestre de gestación, con fines abortivos, presentando al nacimiento defectos congénitos. El misoprostol es un análogo de la prostaglandina E1 y fue creado para el tratamiento de la úlcera gástrica, pero, además posee acción uterotónica y tiene capacidad de maduración del cuello uterino. Si se lo usa al final de la gestación colabora como buen inductor del parto, no siendo así en el primer trimestre de gestación, donde los efectos son devastadores provocando un aborto, o en su defecto, genera déficit en la irrigación sanguínea, afectando el desarrollo embriológico del nuevo ser. En países donde el aborto no es legal, el misoprostol se emplea para la interrupción del embarazo, sin embargo la infrecuente supervisión profesional, llevan a que algunos de los embarazos continúen produciendo exposición prenatal al misoprostol, lo cual está asociado con la ocurrencia de anomalías congénitas. El presente trabajo demuestra la injerencia del misoprostol como agente teratógeno durante el primer trimestre de embarazo y posible inductor al desarrollo del síndrome de Moebius.

**Palabras clave:** Síndrome de Moebius. Aplasia Nuclear Infantil. Parálisis Oculofacial Congénita. Diplegia Facial Congénita.

## ABSTRACT

The Moebius syndrome, also known as congenital facial diplegia or nuclear agenesis, is a rare congenital neurological disorder which affects the nuclei of origin of cranial nerves VI and VII, preventing their full development. Although etiology is idiopathic, it is associated with the use of teratogenic substances such as cocaine, thalidomide, misoprostol, etc. The clinical case of an 11-month old patient is described, whose mother used misoprostol tablets vaginally (400 mcg) during the first trimester of pregnancy with abortive purposes, presenting birth defects. Misoprostol is a prostaglandin E1 analogue and was created for the treatment of gastric ulcer, but also has an uterotonic action and the capacity to ripen the cervix. If it is used at the end of the pregnancy, it works as a good inducer of birth, not so in the first trimester of pregnancy, where the effects are devastating causing an abortion, or otherwise, creating deficits in blood supply, affecting the embryological development of the new being. In countries where abortion is illegal, misoprostol is used for the termination of pregnancy, but the lack of professional supervision causes some of the pregnancies to continue, producing prenatal exposure to misoprostol, which is associated with the occurrence of congenital anomalies. This study demonstrates the interference of misoprostol as a teratogen in the first trimester of pregnancy and as the possible inducer of the development of the Moebius syndrome.

**Key words:** Moebius Syndrome. Medullary Aplasia in children. Congenital Oculofacial Paralysis. Congenital Facial Diplegia.

Correspondencia a:

Dra. Viviana Calle Morillo

Correo electrónico: vivicalle@hotmail.com

Recibido: 29 de abril de 2011

Aceptado: 15 de diciembre de 2011

## Introducción

El síndrome de Moebius conocido también como diplejía facial congénita o agenesia nuclear, fue descrito por Paul Julius Möebius en 1884.<sup>1</sup> Se trata de una enfermedad neurológica congénita muy poco frecuente en la que se ven afectados los núcleos donde se originan los pares craneales VI y VII impidiendo su total desarrollo.<sup>2</sup> Existen varias teorías sobre la etiología del síndrome de Moebius, el cual se asocia a múltiples causas, tanto genéticas como ambientales, pero se desconoce su causa específica; sin embargo, se han reportado algunos casos asociados al uso de drogas durante el período de gestación, tales como cocaína, alcohol, talidomida y misoprostol, tal como es el caso clínico reportado, donde la madre del paciente utilizó misoprostol en tabletas intravaginales 400ug, durante el primer trimestre de embarazo.

El misoprostol es un análogo de la prostaglandina E1 y se utiliza por vía oral en la prevención y tratamiento de la úlcera gástrica; sin embargo también posee acción uterotónica y tiene gran capacidad de maduración del cuello uterino, por lo que es utilizado con frecuencia con fines abortivos.<sup>3</sup>

La teoría mediante la cual este fármaco pudiera ser el responsable de la generación del síndrome de Moebius se basa en lo siguiente: al producir contracciones uterinas anormales en etapa inicial del período de gestación se genera un fenómeno isquémico, originando posteriormente parálisis facial y falta de movimiento en los ojos, produciendo así, alteraciones en el parpadeo y en el movimiento lateral de los mismos, así como también en las múltiples expresiones de la cara.<sup>4,5</sup>

Además se producen malformaciones craneofaciales, pie equino-varo, sindactilia, alteraciones en la articulación de los sonidos, lagrimeo, sialorrea constante, alteraciones de la masticación, epífora y queratoconjuntivitis crónica, entre otras manifestaciones.<sup>6,7</sup>

El propósito de la revisión de este caso clínico, es dar a conocer la asociación del uso de misoprostol en etapas iniciales del embarazo con el desarrollo del síndrome de Moebius, que afecta no solo la fisionomía, sino también la fisiología normal del ser humano; tal como sucedió en el paciente reportado quien manifiesta rasgos dismórficos y malformaciones que afectan su calidad de vida.

A continuación se presenta caso clínico de un paciente de 11 meses de edad cuya madre usó tabletas de misoprostol por vía vaginal (400mcg), durante el primer trimestre de gestación, con fines abortivos, sin provocar el objetivo, presentando al nacimiento defectos congénitos severos tales como, parálisis facial derecha, lagrimeo, sialorrea, alteraciones en el parpadeo, epífora, hipotonía, entre otros.

## Caso clínico

### Historia prenatal

Madre de 20 años de edad, primigesta, nulípara, refiere que consumió ácido fólico, y que tuvo movimientos fetales normales durante su embarazo. Utilizó misoprostol en el primer mes de gestación y no refiere uso de otras drogas. Dentro de las complicaciones gestacionales, manifestó amenaza de parto inmaduro en la semana 20. En las semanas 16 y en la 32 presentó infección de vías urinarias y recibió tratamiento, con mejoría de su cuadro clínico. Se aplicó la vacuna antitetánica.

En la semana 32 manifestó polihidramnios, en la semana 35 presentó ruptura prematura de membranas, contrajo toxoplasmosis y recibió tratamiento con rovamicina durante una semana. Se le realizó una ecografía doppler, donde se reportó hipertrofia cardíaca y datos de sufrimiento fetal, por lo que se le practicó cesárea, pero antes recibió terapia con corticoides para maduración pulmonar fetal.

### Historia perinatal

Duración del embarazo: 35 semanas; modo de presentación: podálica; tipo de parto: cesárea, complicaciones del parto: hipoxia; evolución neonatal: al nacimiento presentó apgar de 3/4/5 a los 1, 3 y 10 minutos. El niño presentó asfixia, por lo cual fue remitido a terapia intensiva neonatal, en donde permaneció intubado por 18 días.

### Evaluación del recién nacido

Examen físico general: facie disneica, amimia, babeo taquipnea, hipotonía. Examen físico regional: piel pálida, mucosas semihúmedas, cabeza: simétrica; fontanela anterior, semipermeable; cara: parálisis VI y VII par craneal del lado derecho (figura 1); ojos: lagofthalmía en ojo derecho (figura 2), desviación antimongoloide (figura 3); orejas: implantación baja (figura 3); nariz: atresia de coa-

nas; boca: boca en carpa, micrognatia (figura 3), tórax: tiraje intercostal; genitales: hernia inguinoescrotal izquierda; extremidades: hipotónicas (figura 4).

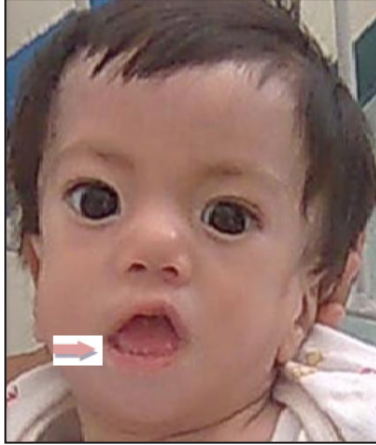


Figura 1. comisura labial desviada hacia el lado paralizado (flecha).

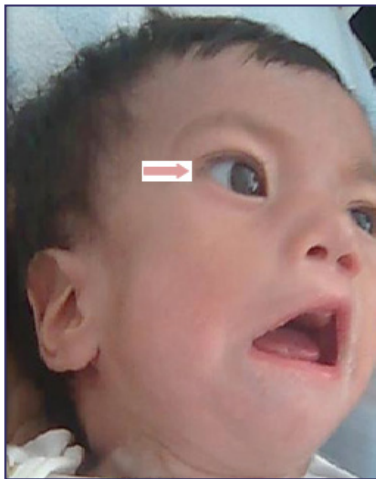

Figura 2. se observa lagofthalmia en ojo derecho (flecha).

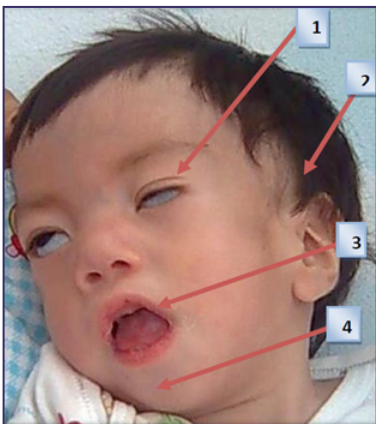


Figura 3. Canto externo con desviación antimongoloide (1). Implantación baja del pabellón auricular (2). Boca en carpa (3). Micrognatia (4).

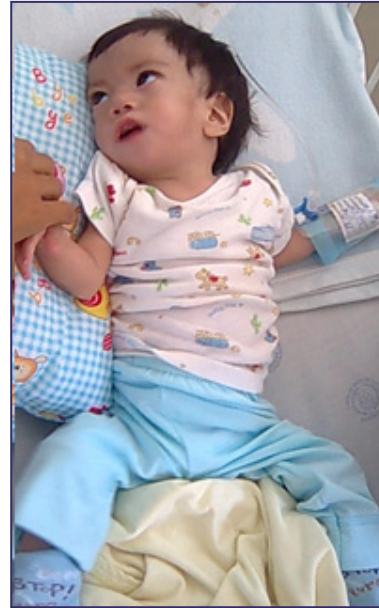

Figura 4. Se observa estado hipotónico del niño y facie inexpressiva.

### Exámenes complementarios

Ecografía abdominal: reportó ptosis renal izquierda.

Resonancia magnética de cerebro: reportó atrofia cortical.

Cariotipo: normal sin aneuploidias, lo que descarta una cromosomopatía. Estudio electromiográfico y velocidad de conducción de nervios faciales: estudio compatible con déficit neurológico en la función en nervio facial derecho. El grado lesional es al momento del estudio severo aunque sin actividad denervatoria.

### Discusión

La etiología del SM es generalmente idiopática, aunque hay casos autosómicos dominantes y autosómicos recesivos y han sido descritas familias con translocaciones balanceadas; sin embargo, se relaciona con eventos que puedan producir una disrupción vascular y aporte insuficiente a estructuras irrigadas por la arteria subclavia primitiva.<sup>8,9</sup>

La mayor parte de los estudios que han permitido asociar este fármaco con la ocurrencia de anomalías congénitas provienen de informes de casos y de estudios epidemiológicos de casos y controles. De los dos estudios de cohortes publicados hasta la fecha, el primero detectó una mayor proporción de abortos en embarazadas expuestas al misoprostol, aunque con la misma proporción de niños nacidos con malformaciones.

Sin embargo, uno de los niños expuestos presentó un anillo de constricción, defecto ya descrito en informes de casos previos.

El segundo estudio de cohorte se realizó en embarazadas con diabetes gestacional a las cuales se interrogó sobre el uso de agentes abortivos. En el grupo que había consumido misoprostol en el primer trimestre se observó una frecuencia significativamente mayor de abortos (RR=2,63; IC 95%: 1,17-5,88) y de anomalías congénitas en recién nacidos (RR=2,61; IC 95%: 1,01-6,75). Los defectos fueron: sindactilia, pie bot, mielomeningocele, microcefalia y defectos de la tercera falange. Tanto los defectos transversales de miembros, como los anillos de constricción y la porencefalia son hallazgos reiteradamente descritos en la embriopatía por misoprostol.<sup>10</sup>

La eficacia del efecto abortivo del misoprostol en el primer trimestre es aproximadamente del 80% cuando se lo utiliza como fármaco único, aunque su eficacia varía según la dosis y la edad gestacional, y aumenta si se lo combina con otros medicamentos.<sup>10</sup>

La madre del paciente tuvo algunos antecedentes prenatales que pudieron afectar el desarrollo embriológico del bebe tales como, uso de Misoprostol en etapas iniciales del embarazo, infección de vías urinarias, infección por toxoplasma gondii y ruptura prematura de membranas en tercer trimestre de embarazo.

Sin embargo, dichos procesos infecciosos tuvieron un diagnóstico precoz, lo que permitió un tratamiento oportuno y se evitó principalmente la transmisión vertical de toxoplasmosis congénita, por lo que se podría descartar la afección por toxoplasma gondii como responsable del desarrollo de las manifestaciones congénitas presentes en el paciente.

En países donde el aborto no es legal, el misoprostol se emplea para la interrupción del embarazo, sin embargo la falta de información adecuada y la infrecuente supervisión profesional, llevan a que algunos de los embarazos continúen produciendo exposición prenatal al misoprostol, lo cual está asociado con la ocurrencia de anomalías congénitas.<sup>10</sup>

## Conclusiones y recomendaciones

El misoprostol fue creado como gastroprotector y fue aprobado por la FDA como tal; sin embargo, actualmente está siendo muy utilizado en el área gineco-obstétrica como madurador del cuello uterino y como oxitócico inductor del parto, entre otras; lamentablemente muchas veces es utilizado por personas inexpertas con otros fines.

Es considerado una droga teratógena principalmente en los primeros meses de gestación; además puede generar un desprendimiento del producto por las excesivas contracciones que se suscitan luego de la administración del mismo. En algunas ocasiones estas contracciones no son suficientes para la expulsión del producto por lo que el embarazo continuaría, pero ya no como una gestación normal, sino como un embarazo averiado en donde las consecuencias son notorias al momento de nacer, alterándose la vida y desarrollo psicomotriz del nuevo ser; por eso es importante conocer y dar a conocer los fármacos aprobados por la FDA para su uso durante el embarazo y evitar en lo posible consumir los que no son seguros, para no ocasionar efectos teratógenos y así evitar múltiples síndromes congénitos asociados al consumo de drogas siendo conveniente confirmar este valor de riesgo con futuros estudios que aumenten el número de pacientes examinados.

El tratamiento y seguimiento de estos pacientes requiere un equipo multidisciplinario que esté orientado a la corrección de las secuelas estético funcionales de los diversos dimorfismos presentes, para conseguir una apariencia lo más cercano a la normal. Por esto, se han propuesto múltiples técnicas de cirugía reconstructiva de cara, lo cual contribuye inmensamente al buen desarrollo psicossocial; además de ser muy necesario el apoyo familiar para que en el transcurso de la vida los afectados por este síndrome logren aumentar sus expectativas de vida con calidad.

## Referencias bibliográficas

1. Camacho-R Rocío, MD, et. Al. Síndrome de Moebius, Archivos de Investigación Pediátrica de México, volumen 10, No 1, Enero - Abril 2007, PAG 16-20, Disponible en la World Wide Web: <http://www.medigraphic.com/pdfs/conapeme/pm-2007/pm071d.pdf>.
2. Aleyda Cándida, MD et al Síndrome de Moebius, Revista de Especialidades Médico-Quirúrgicas 2010; 15(4):261-26Revist,

- Disponible en la World Wide Web: [http://www.nietoeditores.com.mx/download/especialidades\\_mq/2010/octubre-diciembre2010/EMQ%204.14%20SINDROME.pdf](http://www.nietoeditores.com.mx/download/especialidades_mq/2010/octubre-diciembre2010/EMQ%204.14%20SINDROME.pdf).
- Milet L Beatriz, Md, Síndrome De Moebius, Rev. Obstet. Ginecol. - Hosp. Santiago Oriente Dr. Luis Tisné Brousse. 2006; VOL 1 (3): 215-216 Disponible en la World Wide Web: [http://www.revistaobgin.cl/files/pdf/caso\\_clinico\\_215a2160.pdf](http://www.revistaobgin.cl/files/pdf/caso_clinico_215a2160.pdf).
  - Escobar O Harry, Md, et all. Exposición prenatal a misoprostol y defectos por disrupción vascular en un hospital de tercer nivel de la ciudad de Cali 2004-2009. Un estudio exploratorio de casos y controles, Iatreia Revista médica Universidad de Antioquia, Vol. 23, No 4-S (2010) Disponible en la World Wide Web: <http://www.iatreia.udea.edu.co/index.php/iatreia/article/viewArticle/1664>.
  - Villafranca A Jorge, MD, et all, Síndrome de Moebius, Rev. Chilena de Cirugía. Vol. 55 - N° 1, Febrero 2003; págs. 75-80 Disponible en la World Wide Web: [http://www.cirujanosdechile.cl/Revista/PDF%20Cirujanos%202003\\_01/Cir.1\\_2003%20S%EDndrome%20de%20Moebius.pdf](http://www.cirujanosdechile.cl/Revista/PDF%20Cirujanos%202003_01/Cir.1_2003%20S%EDndrome%20de%20Moebius.pdf).
  - Sánchez, Otto, MD Y Guerra, Dania, MD. Síndrome de Moebius: fetopatía por Misoprostol. Reporte de un paciente. Invest. clín. [online]. jun. 2003, vol.44, no.2 [citado 09 Julio 2011], p.147-153. Disponible en la World Wide Web: [http://www.scielo.org.ve/scielo.php?script=sci\\_arttext&pid=S0535-51332003000200008&lng=es&nrm=iso](http://www.scielo.org.ve/scielo.php?script=sci_arttext&pid=S0535-51332003000200008&lng=es&nrm=iso). ISSN 0535-5133.
  - Osorio O Andrea, MD et al Embriopatías Asociadas al Uso de Misoprostol. Rev. chil. obstet. ginecol. [online]. 2007, vol.72, n.5 [citado 2011-07-09], pp. 346-351. Disponible en: [http://www.scielo.cl/scielo.php?script=sci\\_arttext&pid=S0717-75262007000500012&lng=es&nrm=iso](http://www.scielo.cl/scielo.php?script=sci_arttext&pid=S0717-75262007000500012&lng=es&nrm=iso). ISSN 0717-7526. doi: 10.4067/S0717-75262007000500012.
  - Pachajoa H, MD, et al, Primer caso de síndrome de Moebius con comunicación interventricular y psudocoartación de aorta asociado a exposición prenatal a misoprostol, Iatreia Revista médica Universidad de Antioquia Vol 23, No 4-S (2010) Disponible en la World Wide Web: <http://medicina.udea.edu.co/ojs/index.php/iatreia/article/viewArticle/1547>.
  - Herreros, MB, Rodríguez, S y Franco, R. El Síndrome de Moebius: descripción de 8 casos, relación con el uso de misoprostol en el primer trimestre del embarazo. Pediatr. (Asunción). [online]. mar. 2009, vol.36, no.1 [citado 03 Septiembre 2011], p.35-41. Disponible en la World Wide Web: [http://scielo.iics.una.py/scielo.php?script=sci\\_arttext&pid=S1683-98032009000100007&lng=es&nrm=iso](http://scielo.iics.una.py/scielo.php?script=sci_arttext&pid=S1683-98032009000100007&lng=es&nrm=iso). ISSN 1683-9803.
  - Barbero, Pablo; Liascovich, Rosa; Valdez, Rita Y Moresco, Angélica. Efecto teratogénico del misoprostol: un estudio prospectivo en Argentina. Arch. argent. pediatr. [online]. 2011, vol.109, n.3 [citado 2011-09-03], pp. 226-231. Disponible en: [http://www.scielo.org.ar/scielo.php?script=sci\\_arttext&pid=S0325-00752011000300007&lng=es&nrm=iso](http://www.scielo.org.ar/scielo.php?script=sci_arttext&pid=S0325-00752011000300007&lng=es&nrm=iso). ISSN 0325-0075.